XXX. Martinský bioptický seminár SD-IAP

Hotel Victoria, 14-15.11.2024, Martin

MUDr. Juraj Marcinek, PhD.

Prípad SD-IAP 858

Ústav patologickej anatómie a Konzultačné centrum hematopatológie UNM a JLF UK

- Klinika: 60 ročná žena

  2/2024 distálna pankreatosplenektomia pre tumor „hilu sleziny“

  „susp. malignoma“

  2011 bilat. adnexektomia pre „spinocelulárny karcinóm ovárií“

00722058

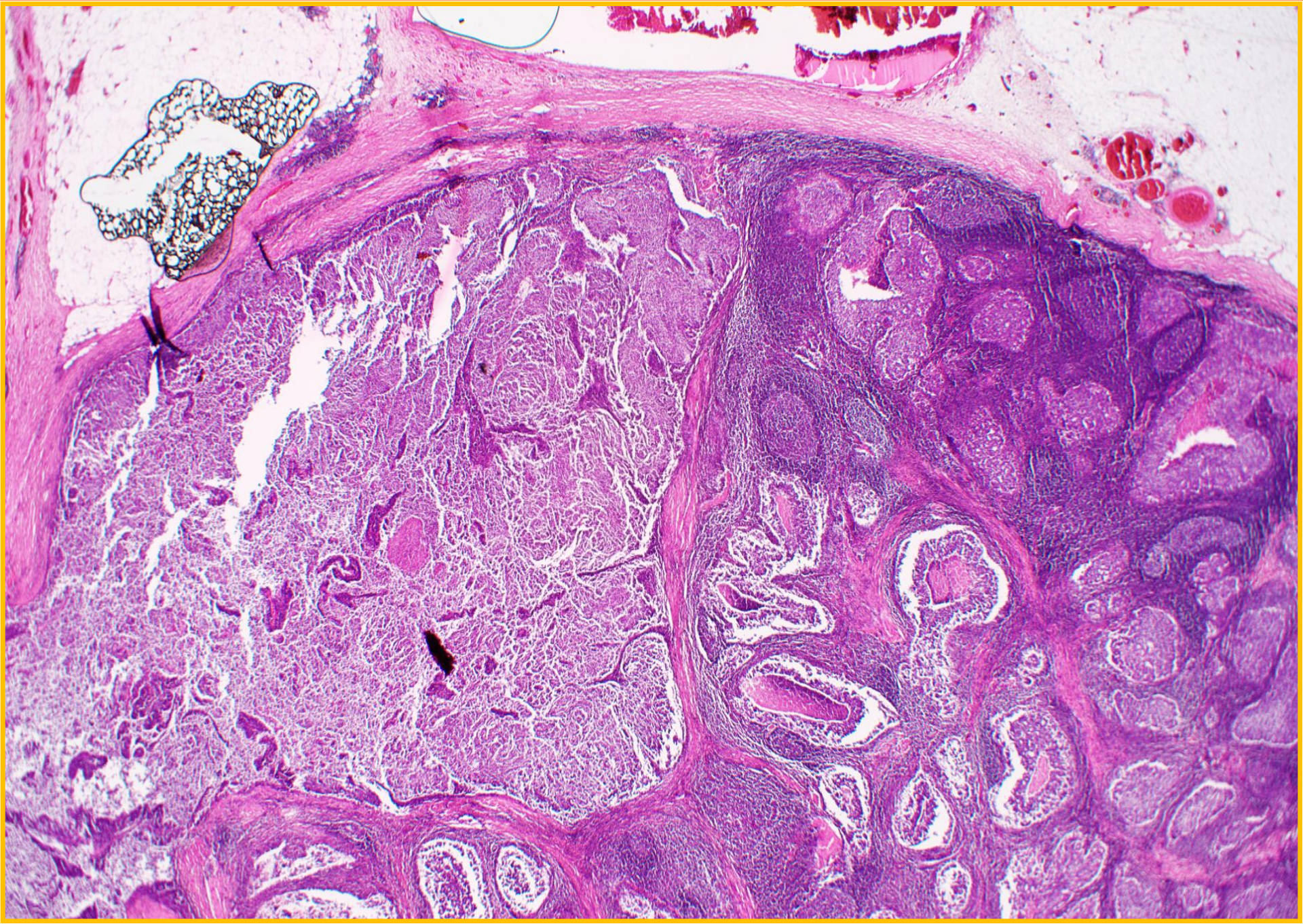

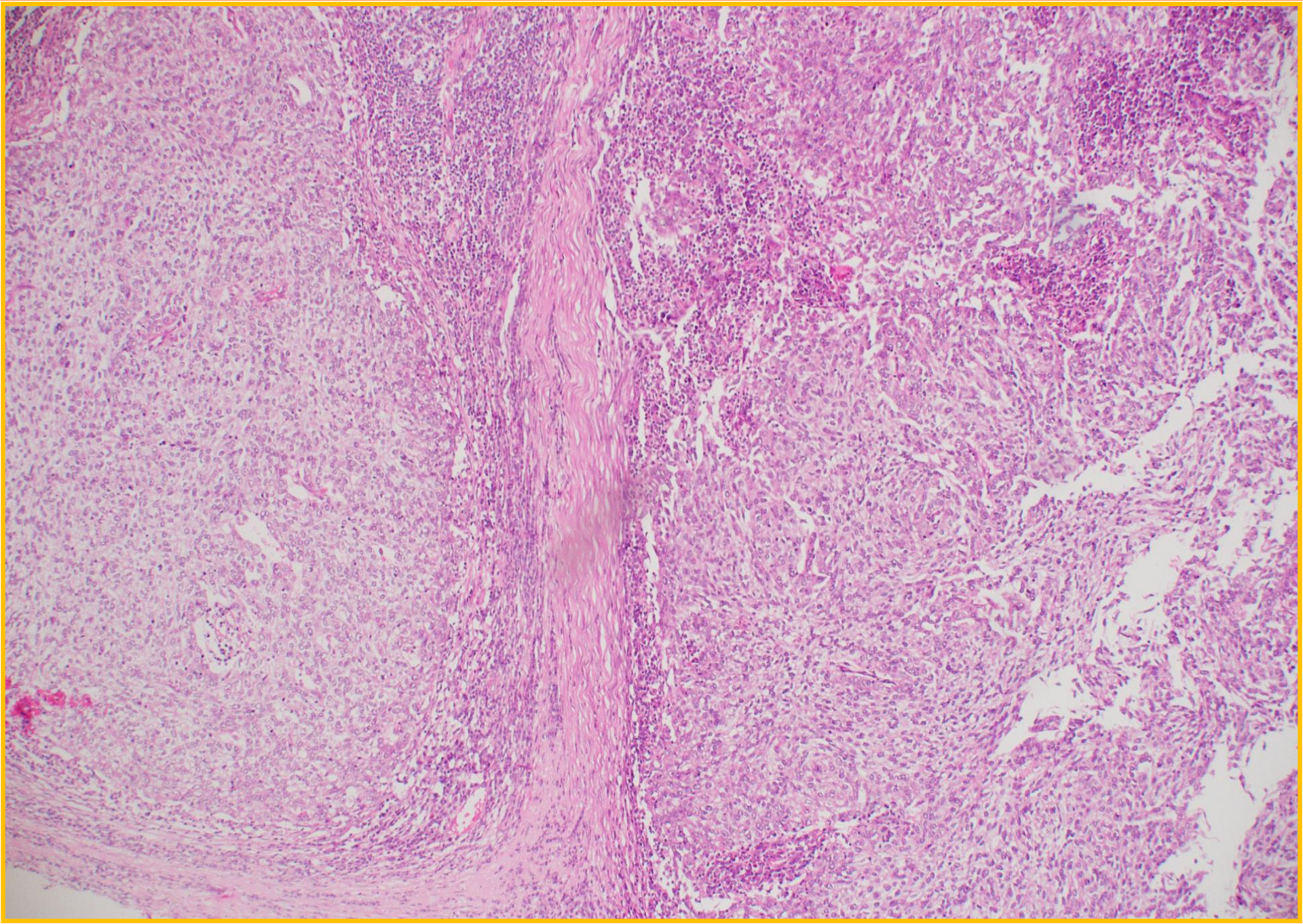

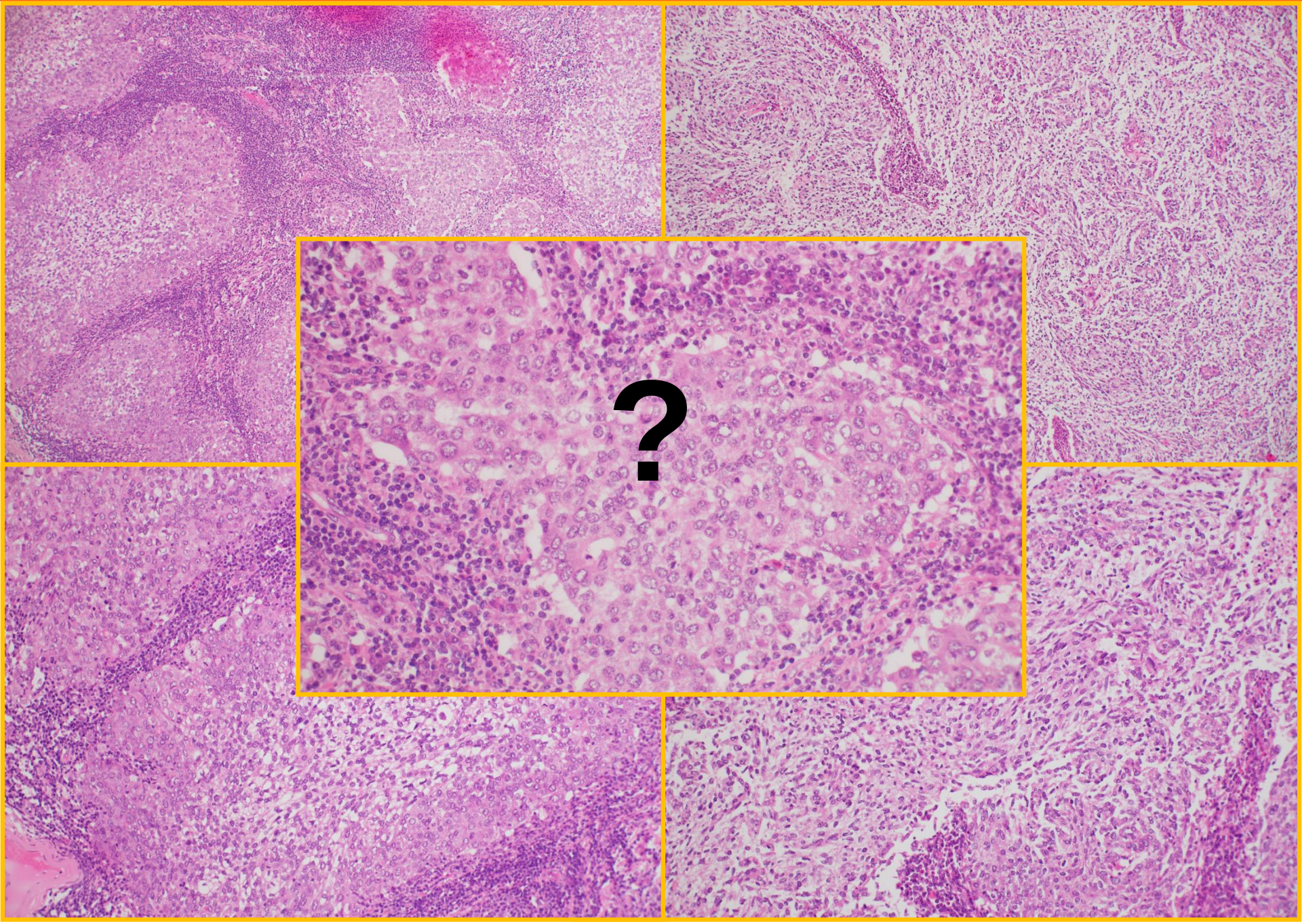

(Bez predmetu)

Uto 6. 2. 2024 [illegible]

Komu:Marcinek Juraj <juraj.marcinek@uniba.sk>

Z adresy dysmail@gmail.com nedostávate často e-maily. Ďalšie informácie o tom, prečo je to dôležité

ing. Juhasová Anna 1964

doplnenie z anamnézy:

Správa zo dňa: 24.11.23 11:59Zapísal:

Diagnózy:

D3778 Nádor s neurčitým alebo neznámym správaním: iný tráviaci orgán

r. 2011 operácia HYE + bialt. AXE + oemnetecotomia + excizia rekta a CD pre epidermoidný Ca. ovárii bialt., následná CHT kt. ukončená 2012

r. 2012 relaparotomia pre ileus Lučenec,

V r. 2015 operácia [illegible] pre recidivu ca vaječníkov, NET termin ilea G1, následná CHT kt. ukončená 2016, dispenzár onkológa, t.č. ochorenie v remisii

08/2022- cystoskopia nález v.s. papilárneho uretérial. ca, indik. lok. CHT

Nie je kompletná ZD k dispozícii

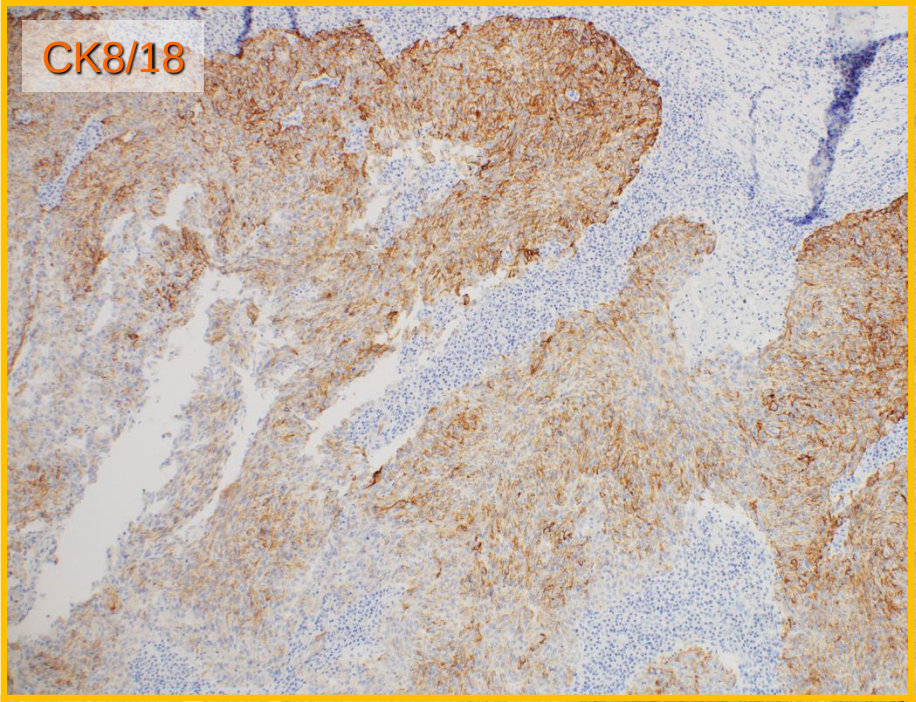
CK8/18

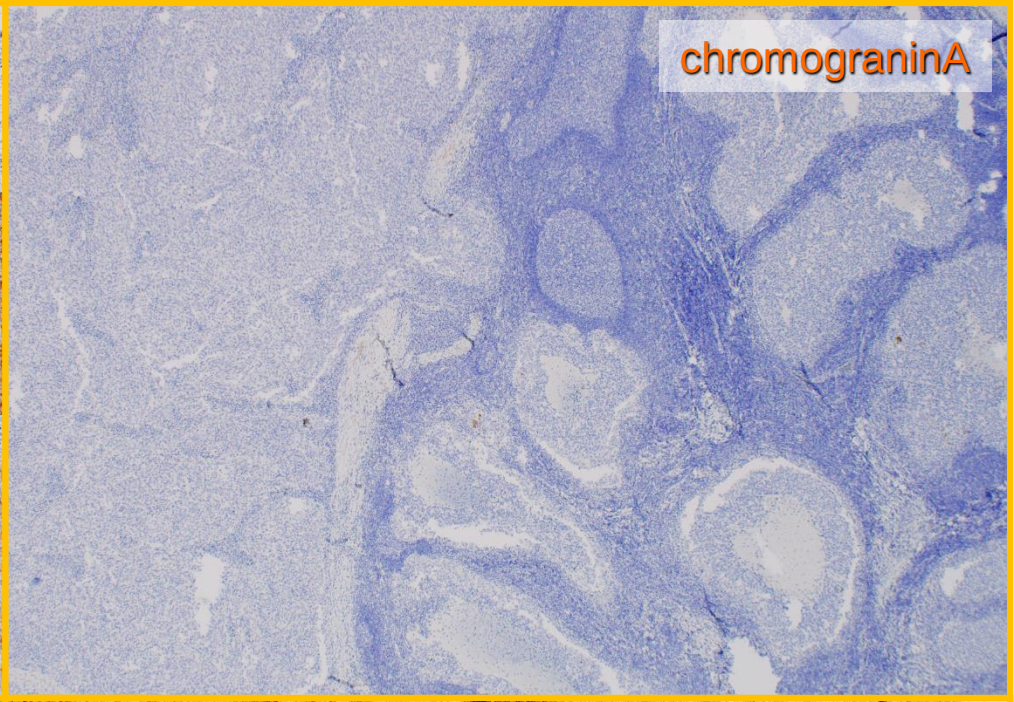
chromograninA

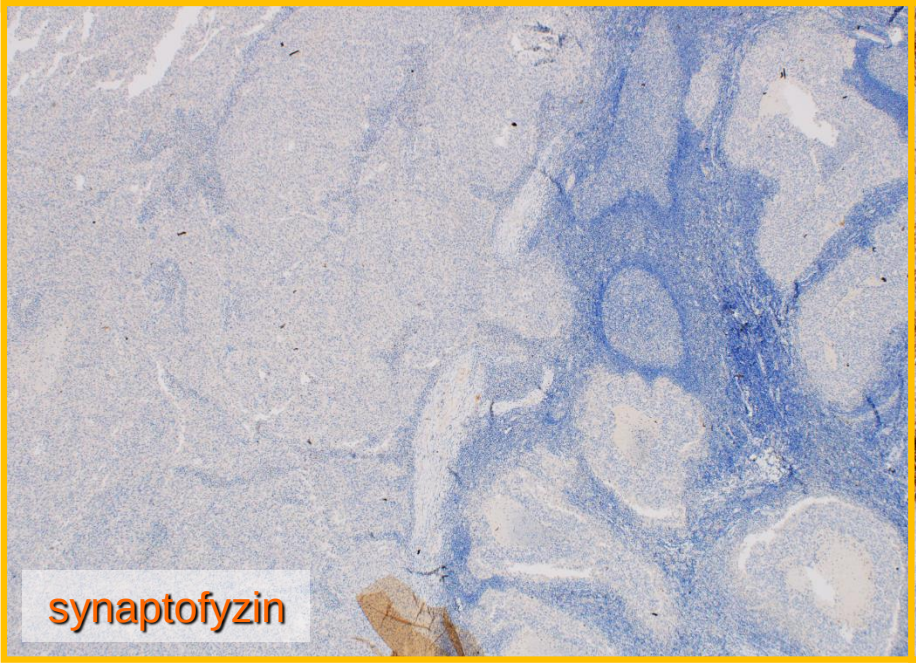
synaptofyzin

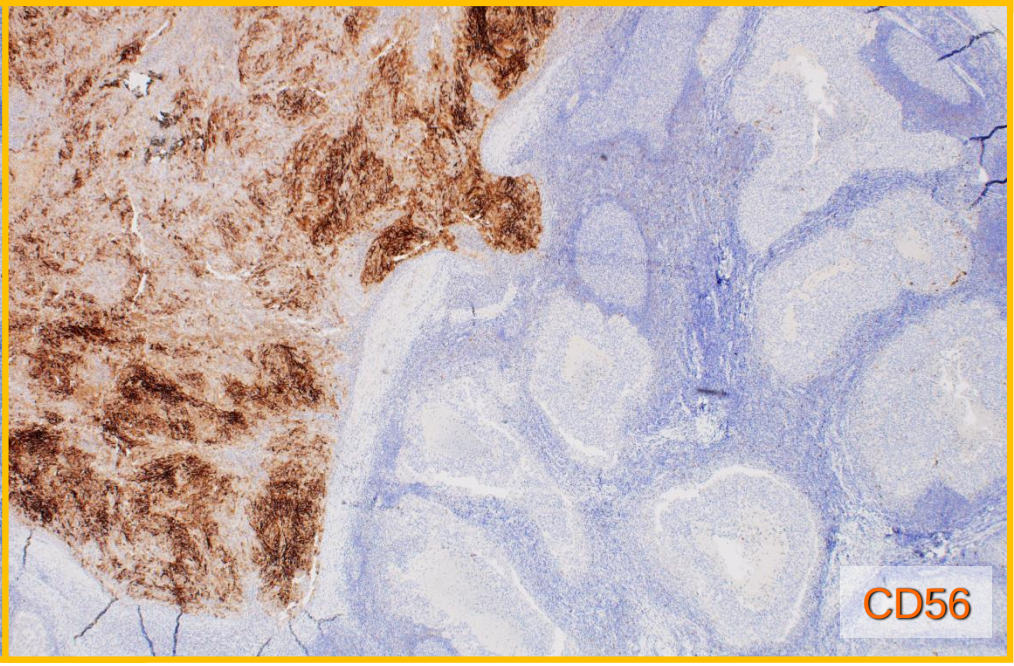
CD56

Rb1

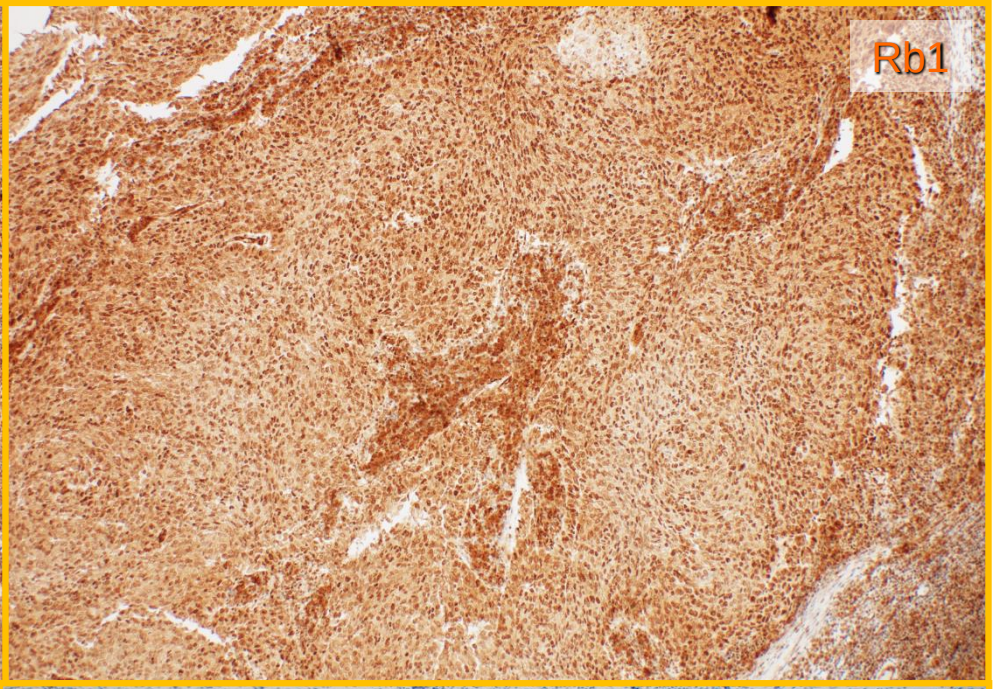
Rb1

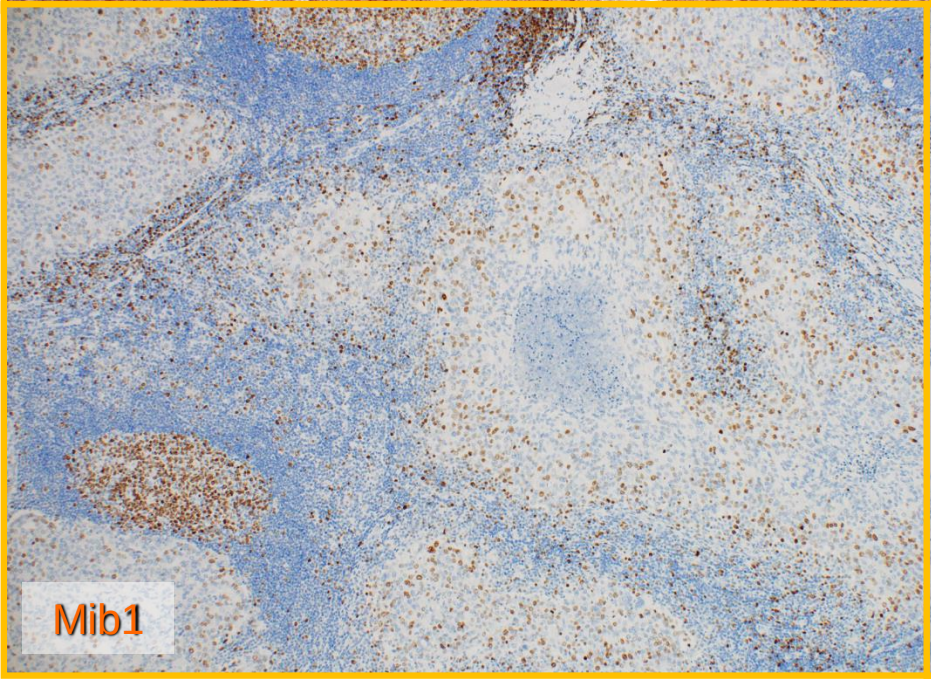
Mib1

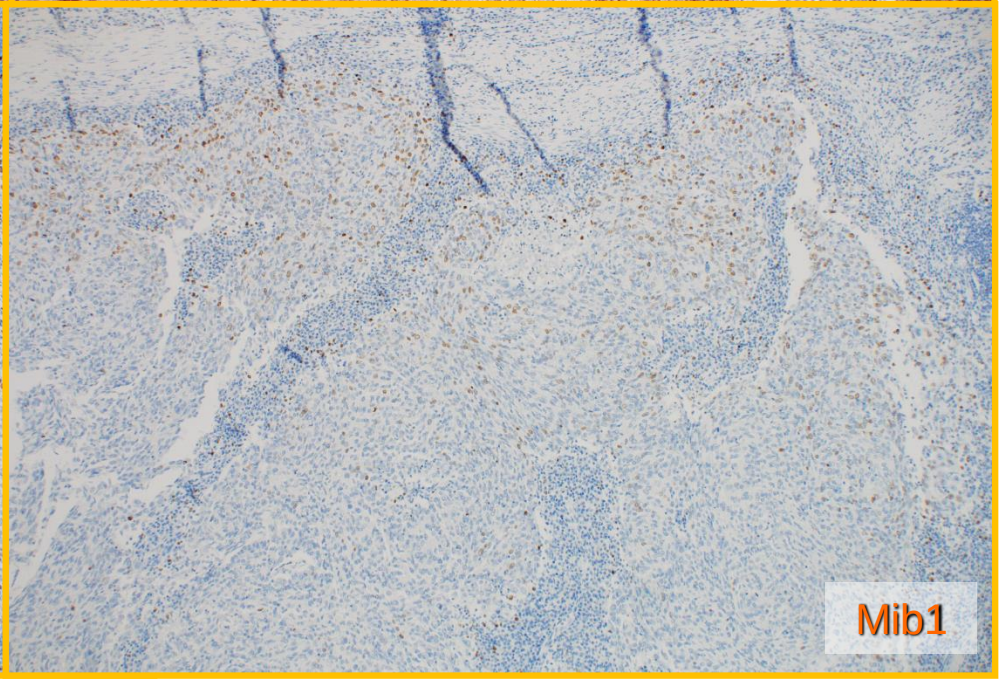
Mib1

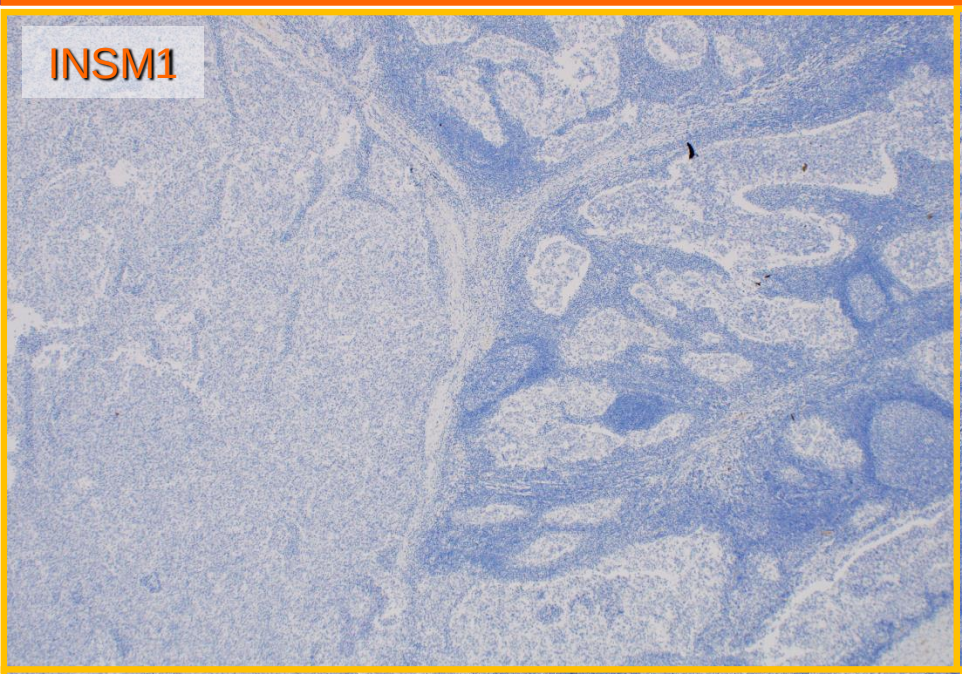
INSM1

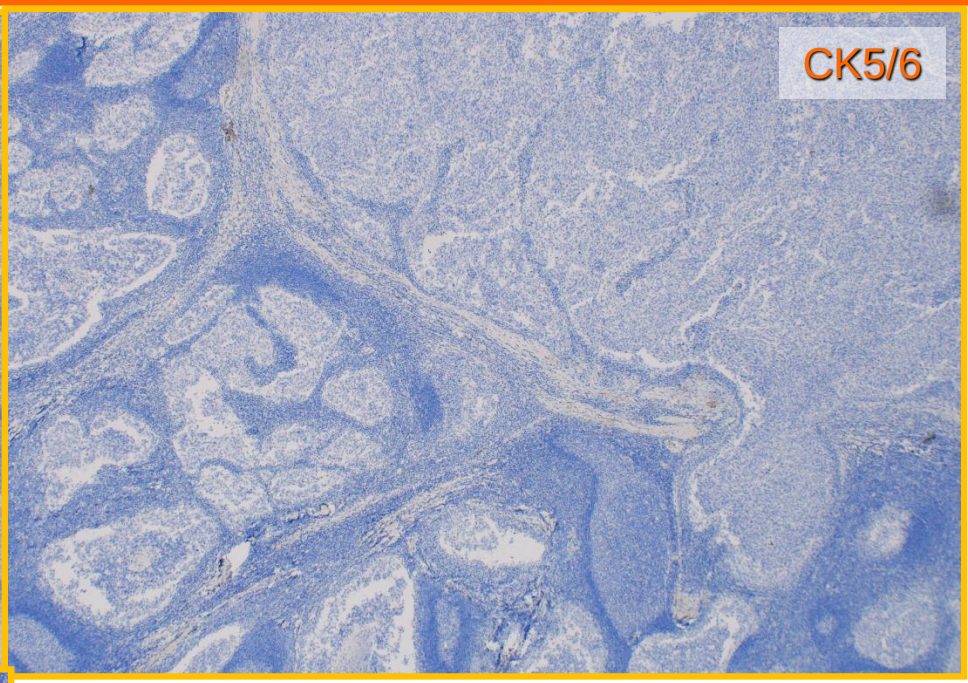
CK5/6

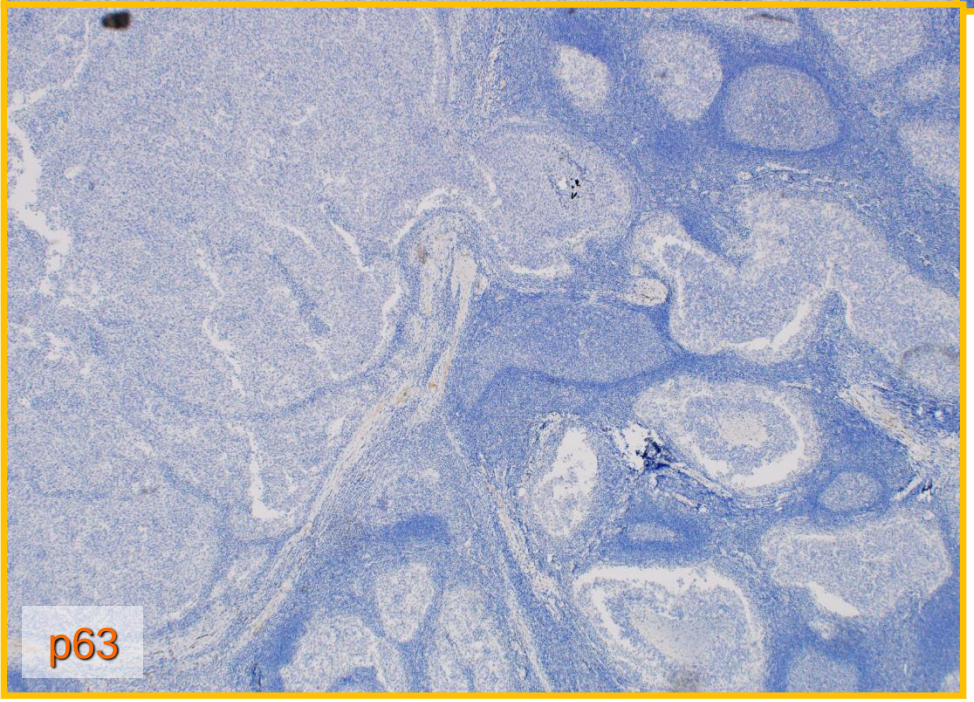
p63

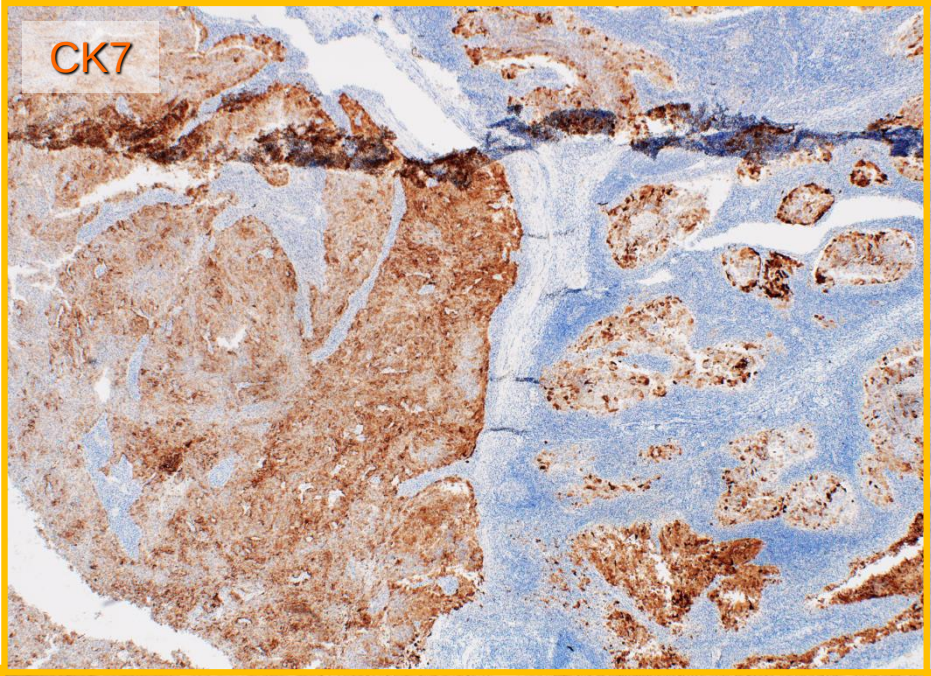
CK7

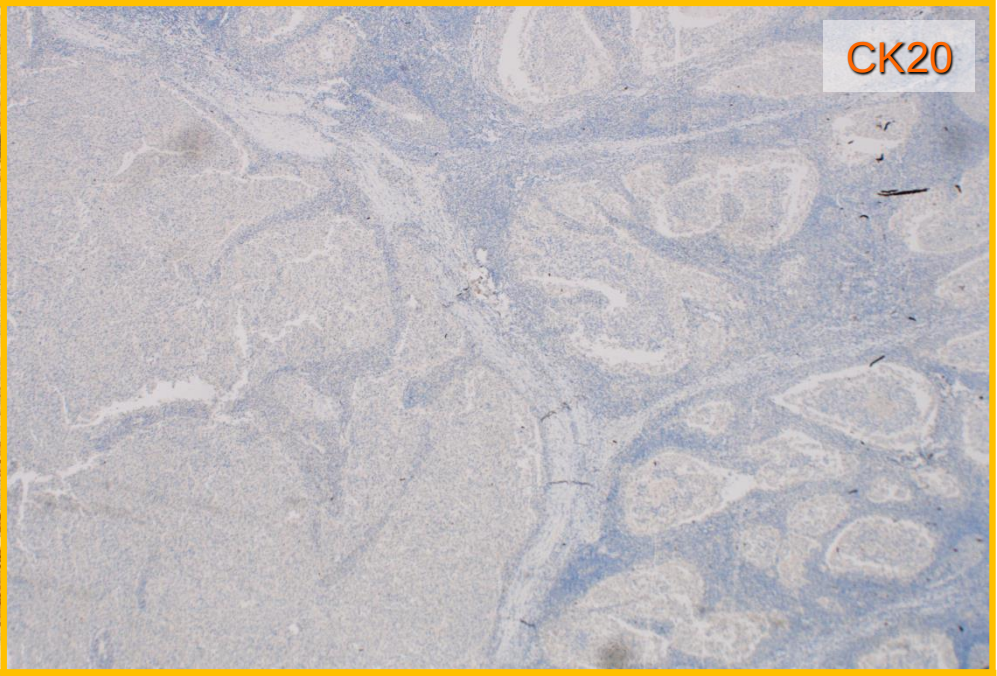
CK20

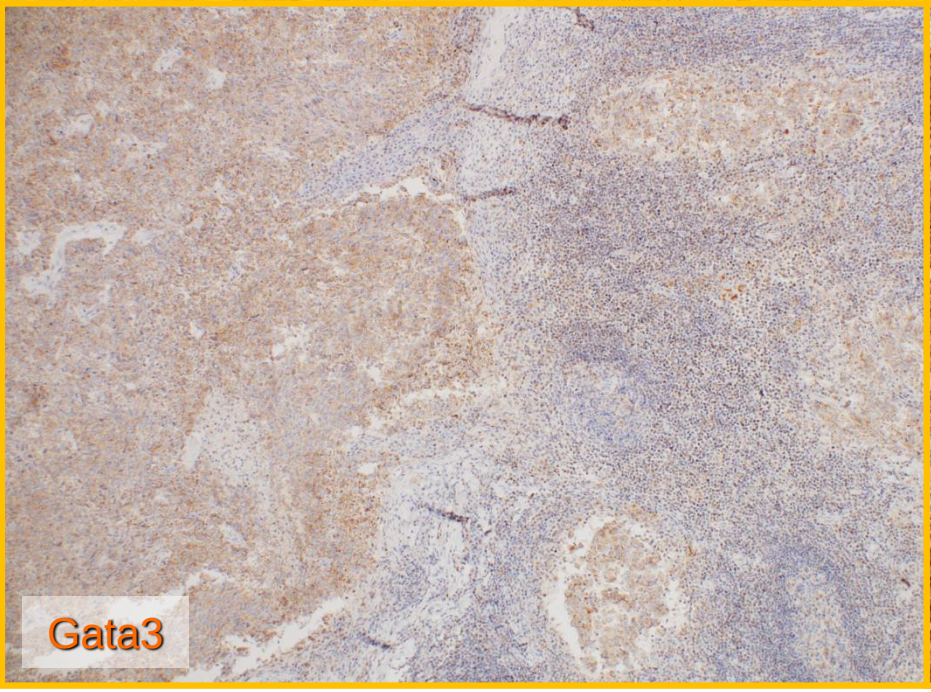
Gata3

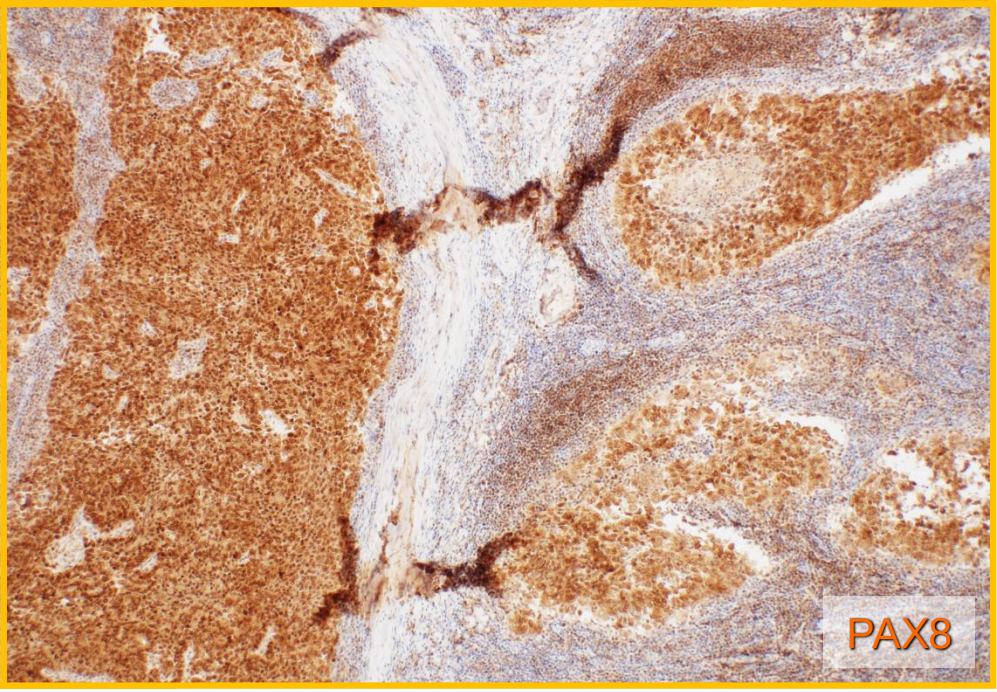
PAX8

chirurgia UNM ⇄ pacient

chirurgia UNM ⇅ patológia UNM

patológia UNM ↔ patológia X

endometroidný
CA ovárií 2011

patológia UNM ↔ patológia Y

MTS retroperitonea
endometroidným ???
CA 2015

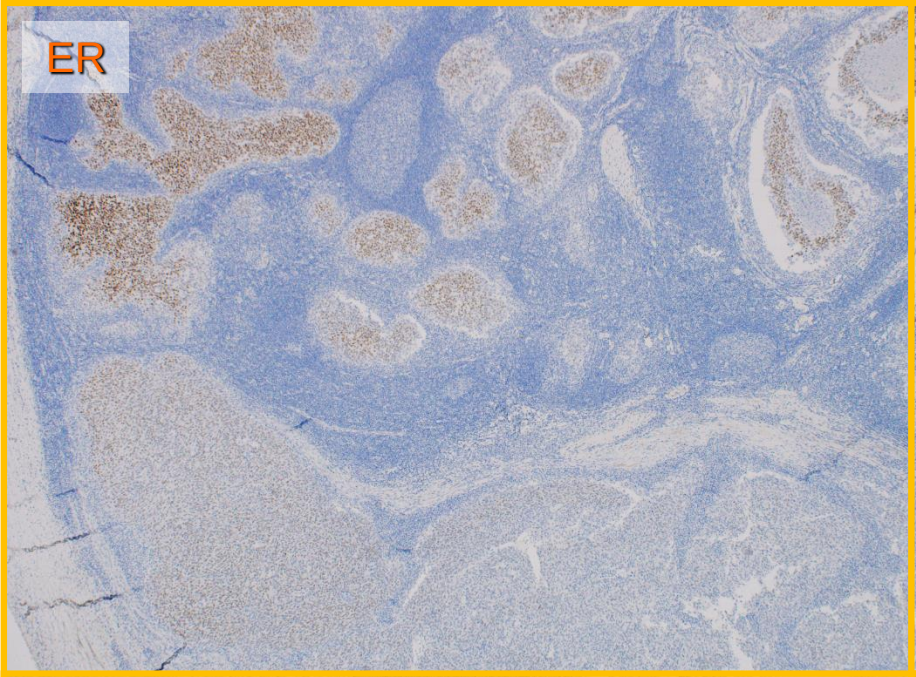
ER

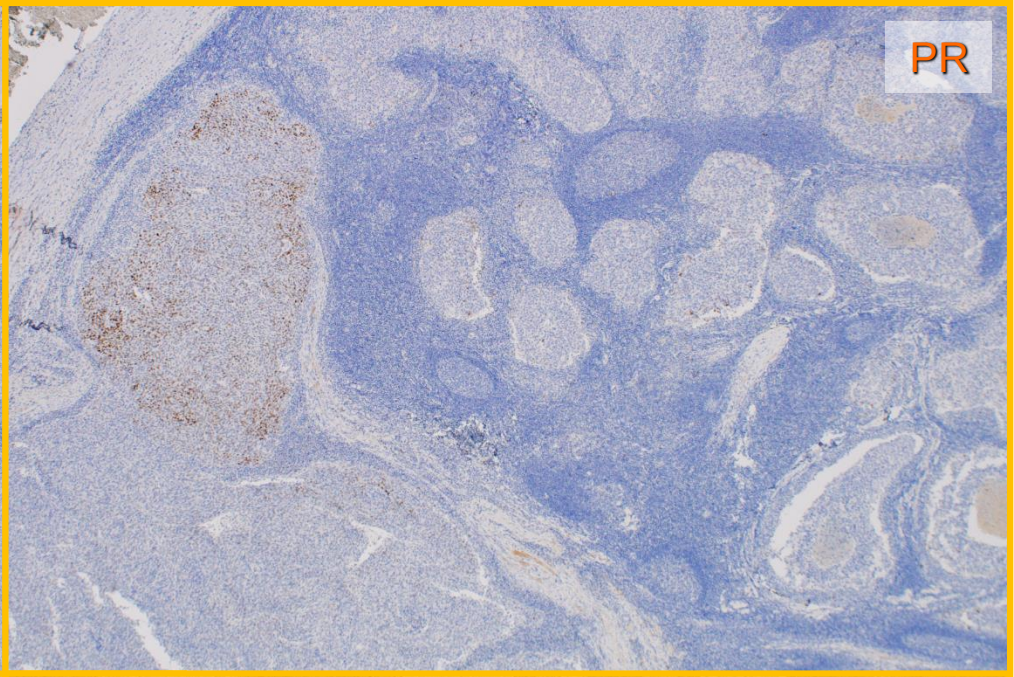
PR

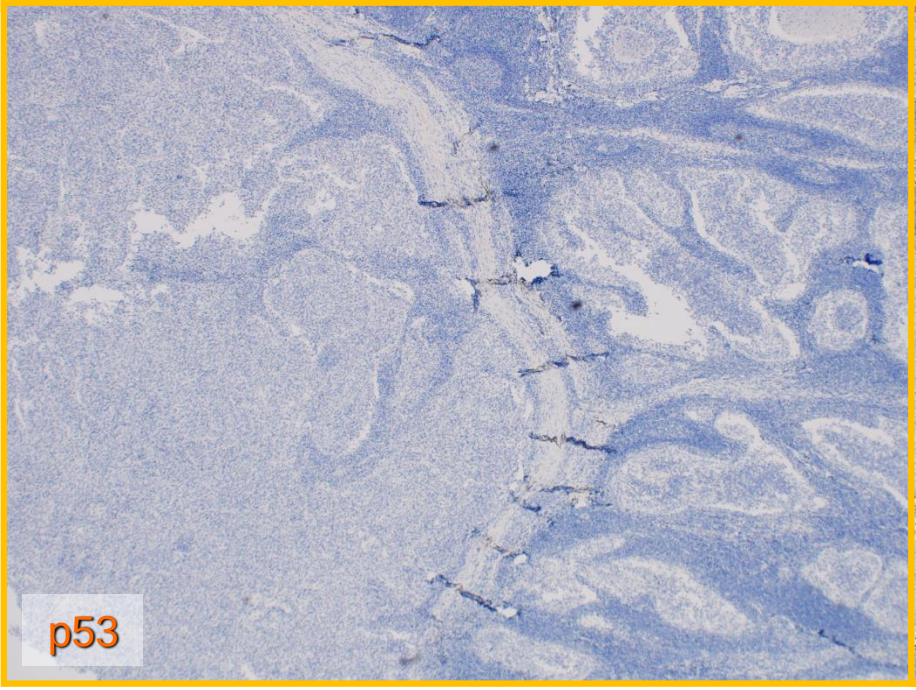
p53

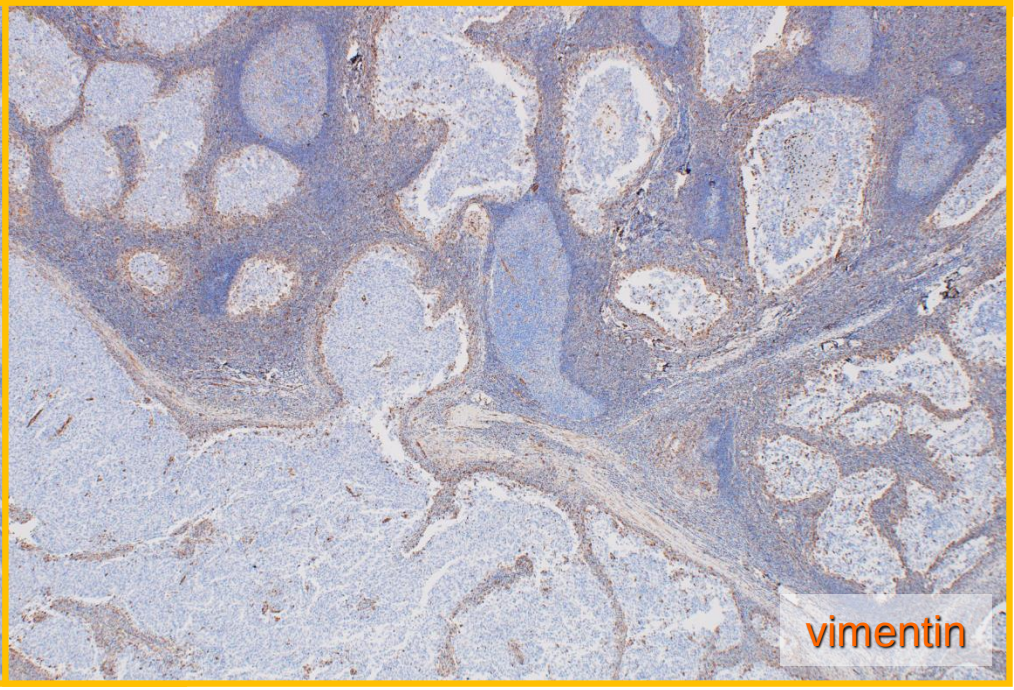
vimentin

chirurgia UNM ⇄ pacient

↕

patológia UNM ↔ patológia X

endometroidný CA ovárií 2011

↕

patológia Y

MTS retroperitonea high-grade serózny ???? 2015

endometroidný ??

CA 125

patológia Z

low-grade papilárny uroteliálny CA 2022

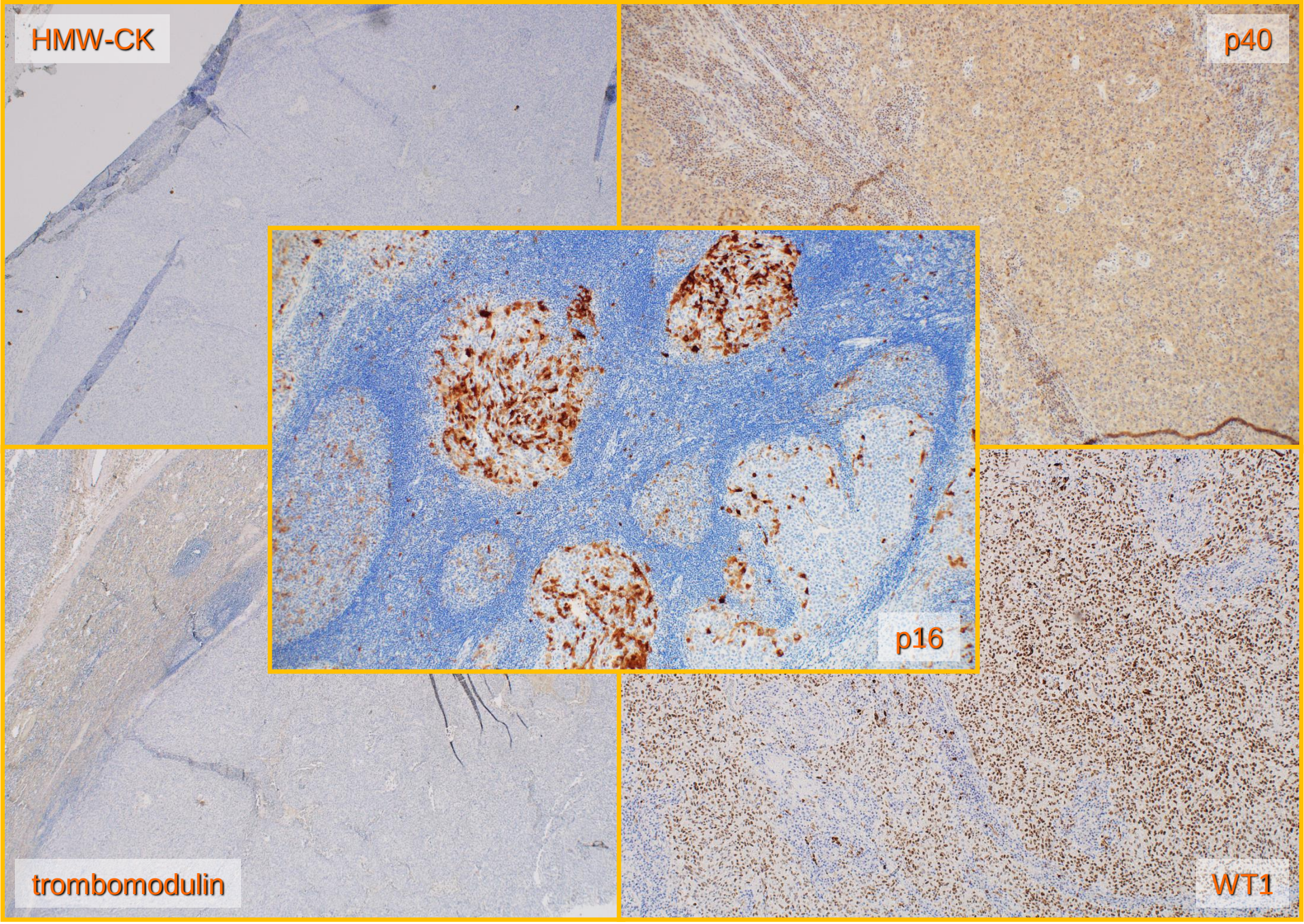
HMW-CK
p40
p16
trombomodulin
WT1

chirurgia UNM ⇄ pacient

patológia UNM ⇄ patológia X
endometroidný ???
CA ovárií 2011

patológia UNM ⇄ patológia Y
MTS retroperitonea
high-grade serózny ??
CA 2015

patológia UNM ⇄ patológia Z
low-grade papilárny
uroteliálny CA
2022

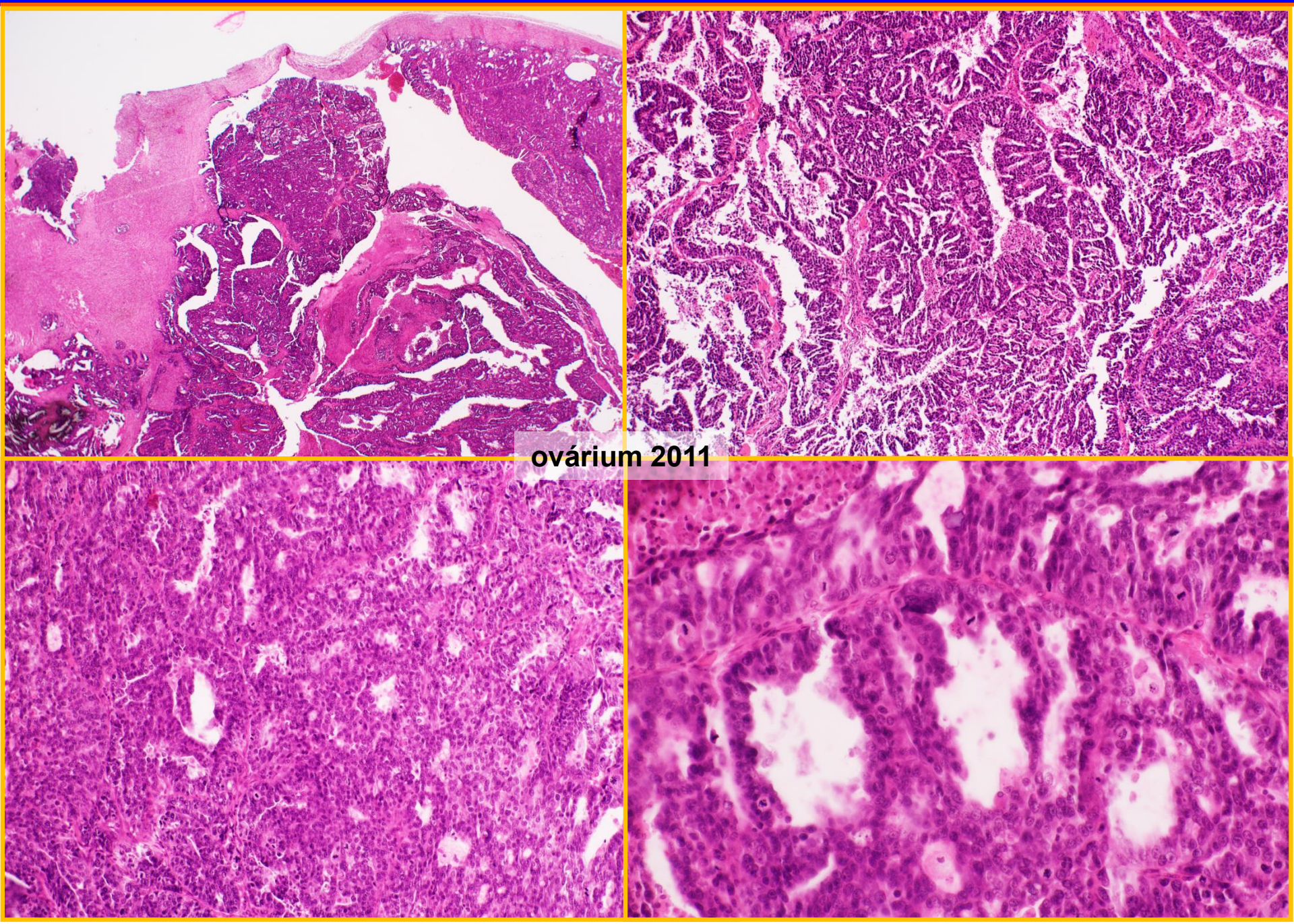
ovárium 2011

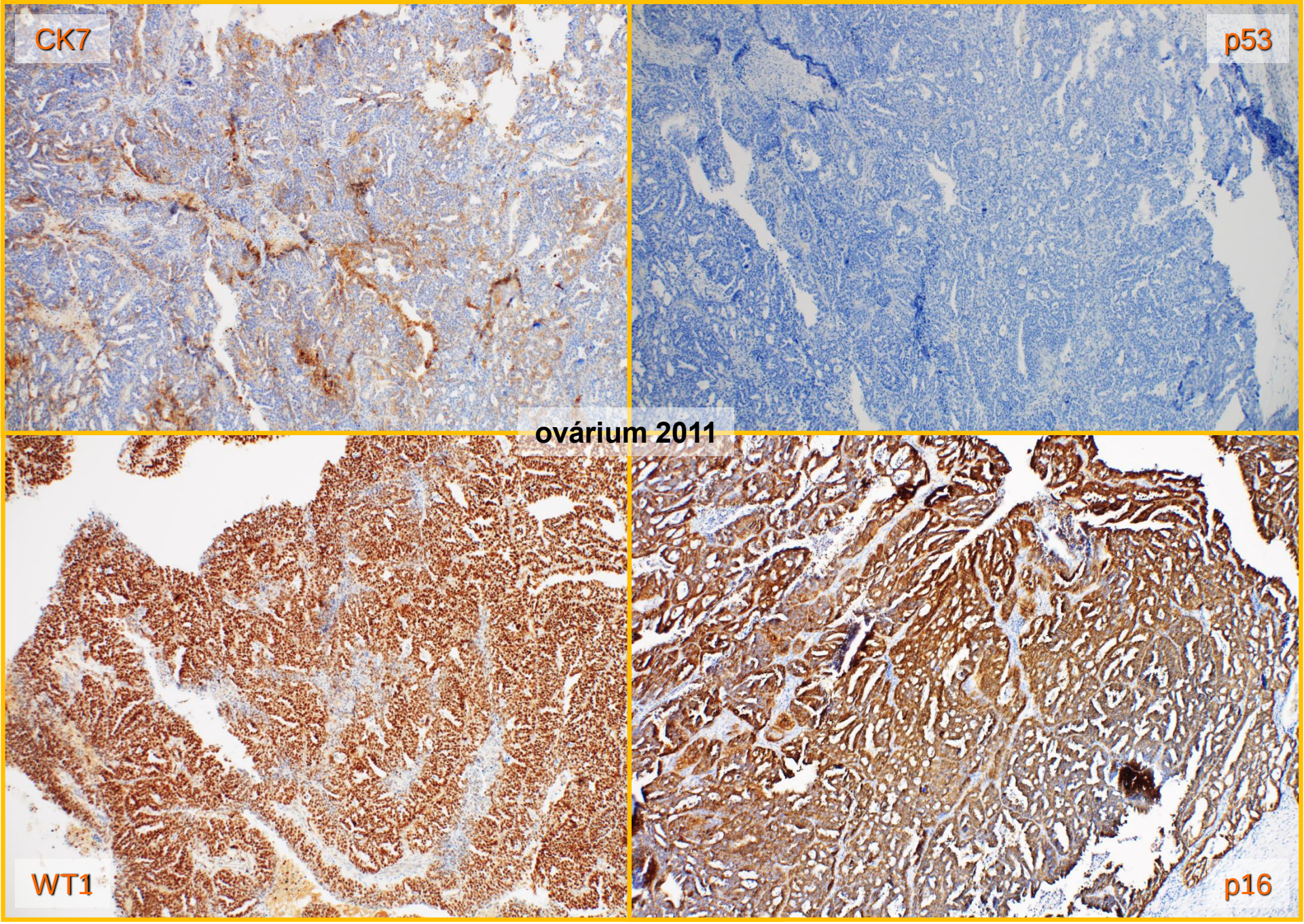
CK7
p53
ovárium 2011
WT1
p16

neskorá metastáza high-grade seróneho karcinómu ovárii do sleziny

chirurgia UNM → ← pacient

↑ ↓

patológia UNM ↔ patológia X

high-grade serónym CA 2011

patológia ???

NET-G1 ???

patológia Y

MTS retroperitonea

high-grade serónym

CA 2015

patológia Z

low-grade papilárny

uroteliálny CA

2022

- High-grade serózny karcinóm ovária (8461/3):

incidencia: cca 70% ovariálnych nádorov

všetky vekové kategórie (medián výskytu 65r.)

klinika: abdominálna symptomatológia: bolesť, palpovateľná masa, ileus

95% nádorov je v čase dg. rozšírených mimo ovárium

často atypické miestami distálnych metastáz (mozog, prsníky, retroperitoneum, nadoblička, pankreas, koža)

prognóza: 5 ročné prežívanie 15-50%

celková úmrtnosť cca 70%

- High-grade serózny karcinóm ovária (8461/3):

etiológia – epitel tuby (85%)

- povrchový epitel ovária (cca 10-15%)
- transformácia z low-grade serózneho Ca ovária (<1%)

makroskopicky – často bilaterálny tumor ovária

- solídne, papilárny a cystický vzhľad

histologicky – značne morfologicky aj geneticky pleomorfný nádor

- vo väčšine nádorov kombinácia viacerých rastových vzorov (papilárny, mikropapilárny, solídny, endometroidný, prechodný)
- objemné, atypické, mitoticky výrazne aktívne jadrá
- časté psamomatelieska
- nekrózy a lymfocytárny infiltrát
- často asociovaná so „seróznym tubuárnym intraepitelovým karcinómom (STIC) – až 60%

- **High-grade serózny karcinóm ovária (8461/3):**

  imunohistochemicky: CK7+, PAX8+, p16+, WT1+ (90%), ER/PR sčasti+

  p53+ (>80%)

  p53-

  p53 difúzne slabo cytoplazmaticky a sčasti jadrovo+

  BRCA1???

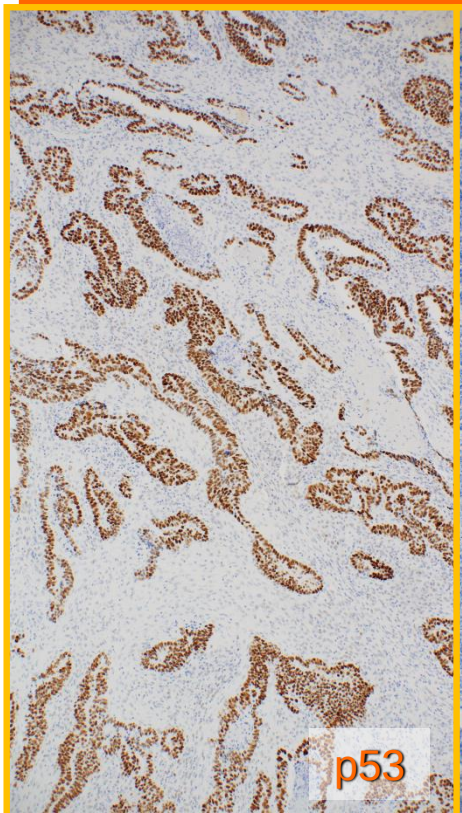

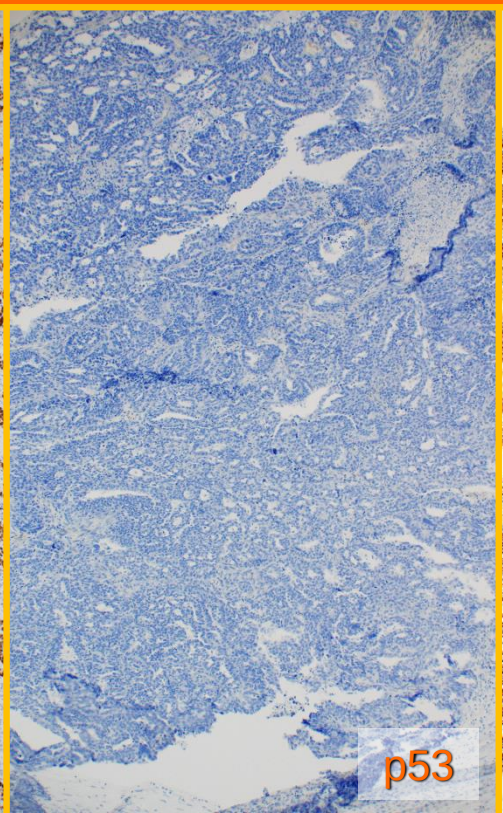

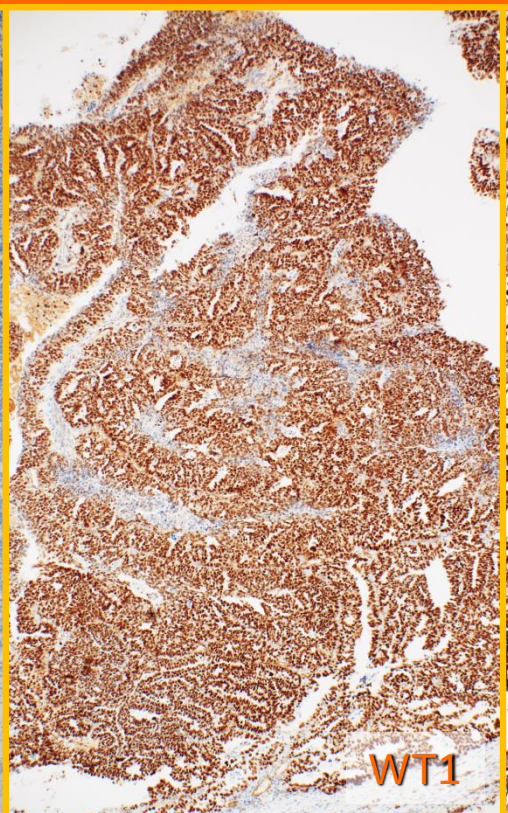

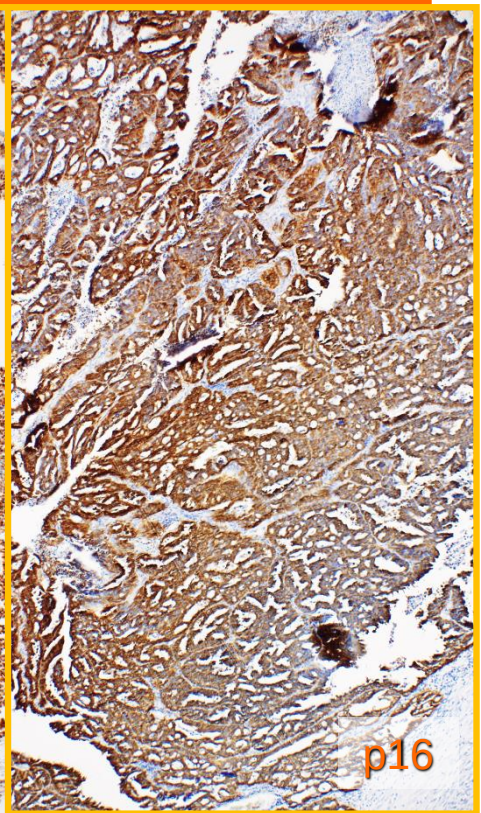

- **High-grade serózny karcinóm ovária (8461/3):**

  asociácia morfológie a genetického profilu nádoru a prognózy

  BRCA1/2 nemutované nádory - klasický rastový vzor primárnych nádorov (solídny+papilárny+mikropapilárny)

  - infiltratívne rastúce metastázy

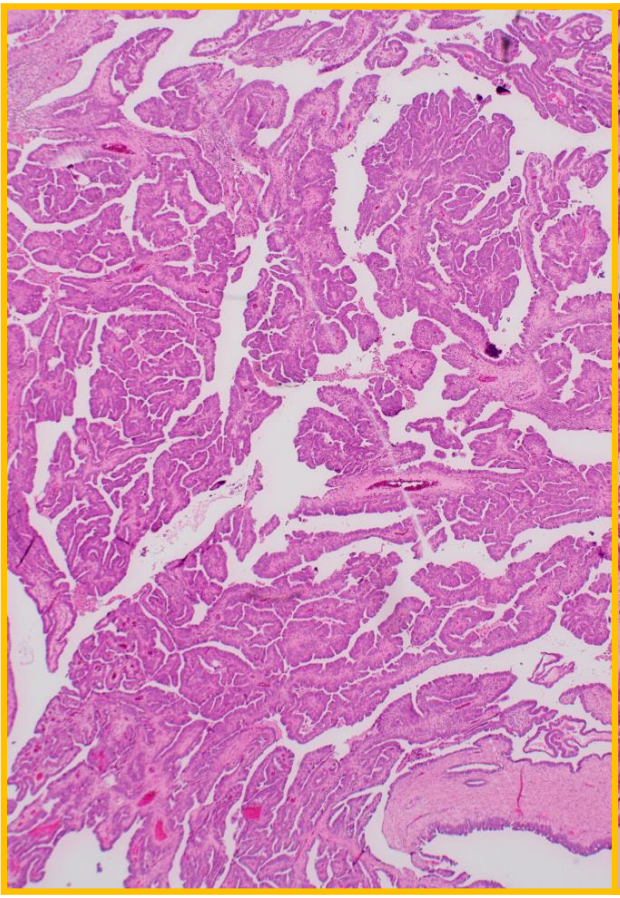

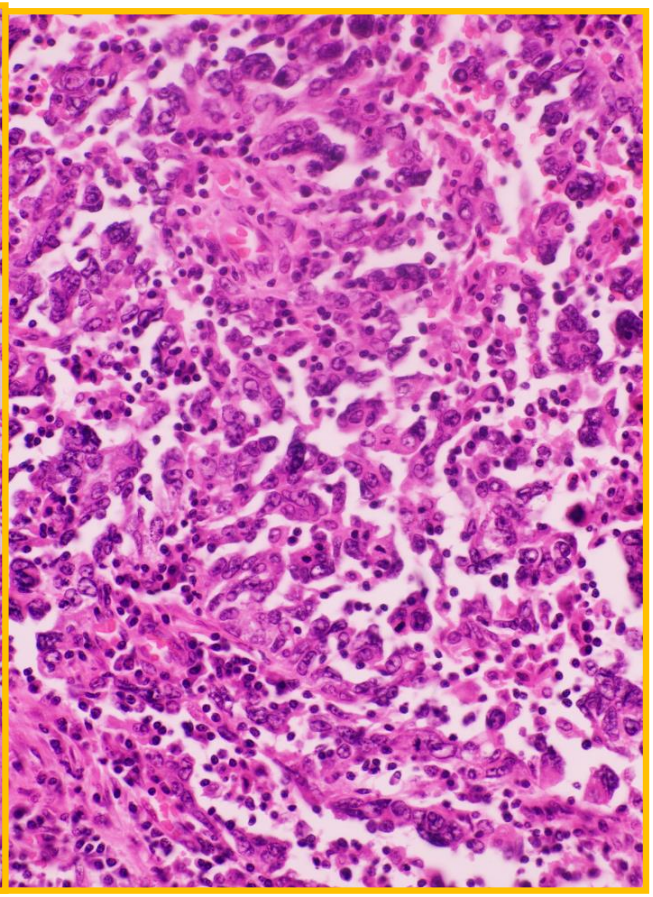

- **High-grade serózny karcinóm ovária (8461/3):**

  asociácia morfológie a genetického profilu nádoru a prognózy

  BRCA1/2 nemutované nádory - klasický rastový vzor primárnych nádorov (solídny+papilárny+mikropapilárny)

  - infiltratívne rastúce metastázy

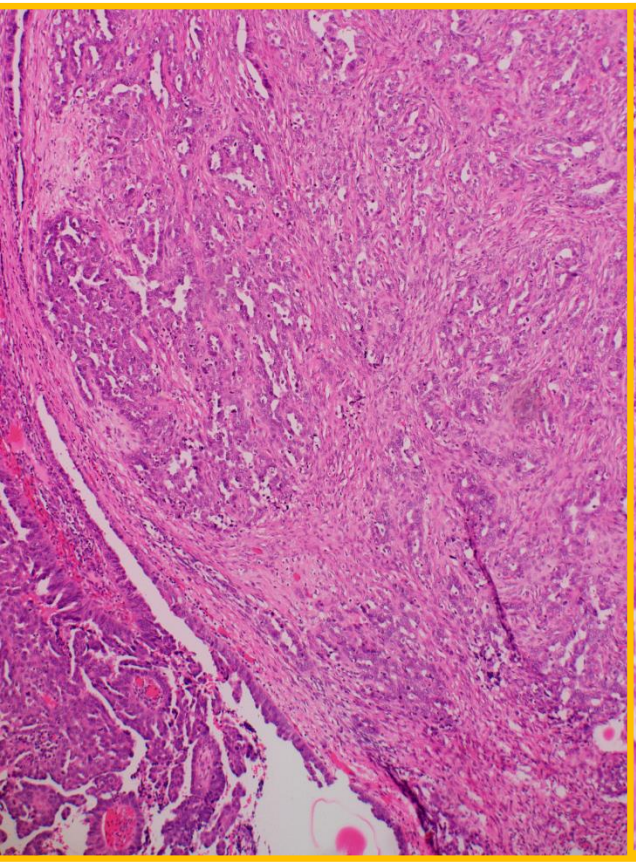

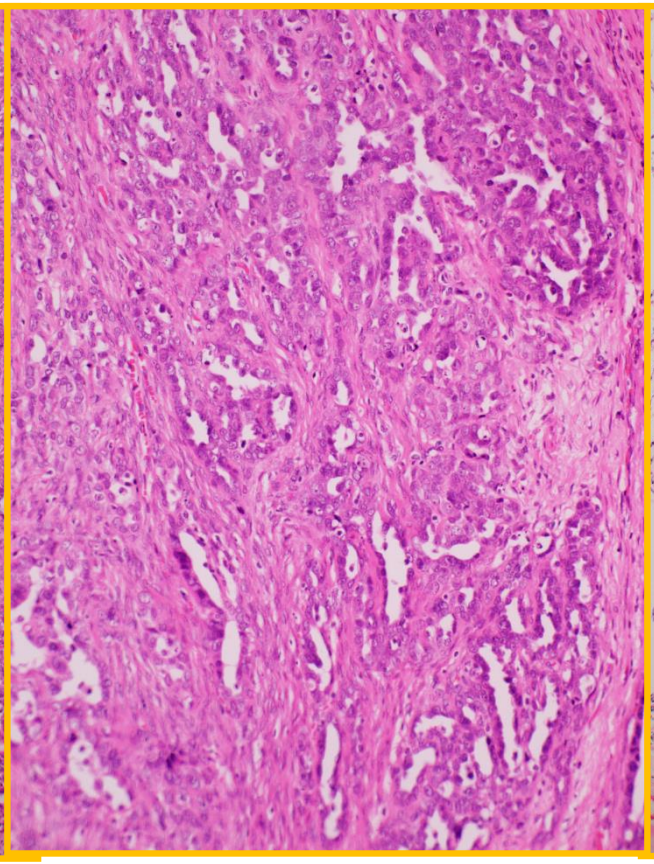

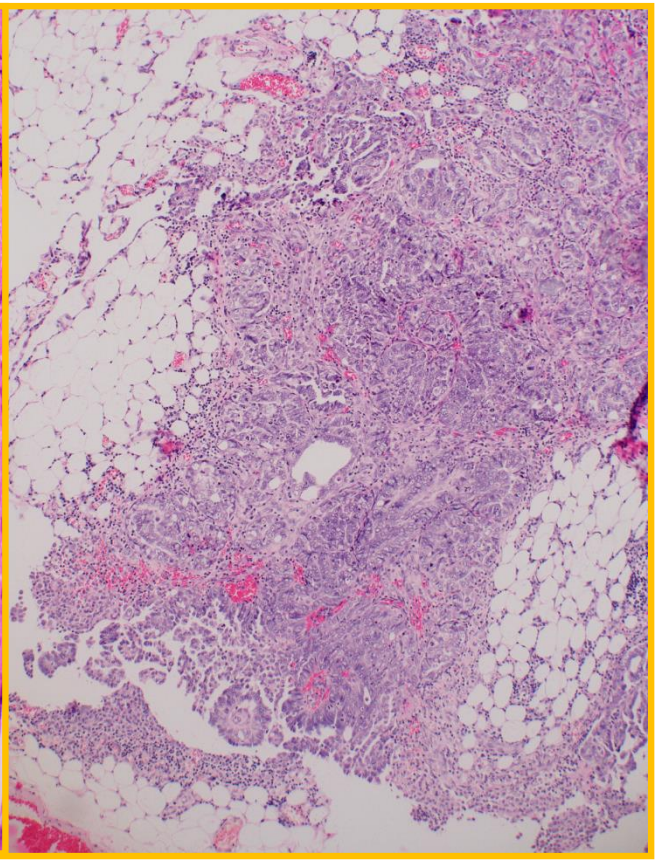

- High-grade serózny karcinóm ovária (8461/3):

  asociácia morfológie a genetického profilu nádoru a prognózy

  BRCA1/2 mutované nádory - atypický rastový vzor

  (solídny+endometroidný+transitionálny=SET)

  - expanzívne rastúce metastázy so „SET“ morfológiou

  - rozsiahle nekrózy a lymfocytárny infiltrát

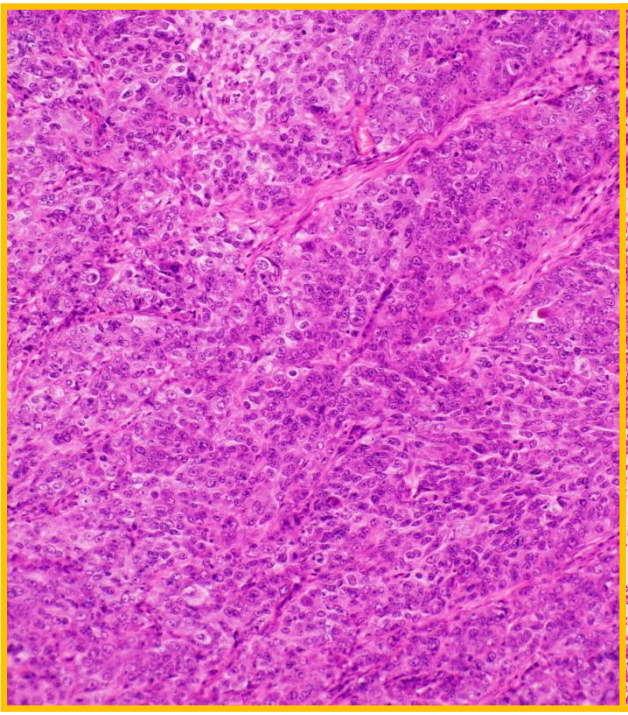

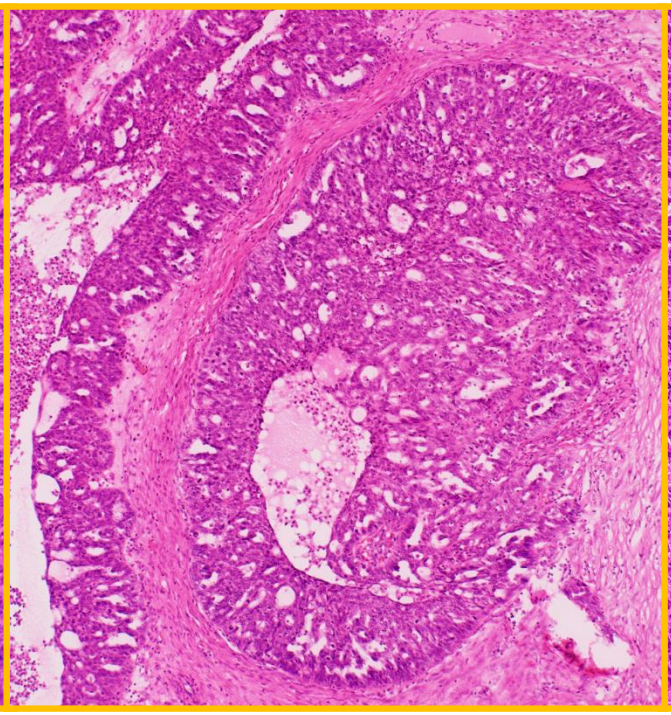

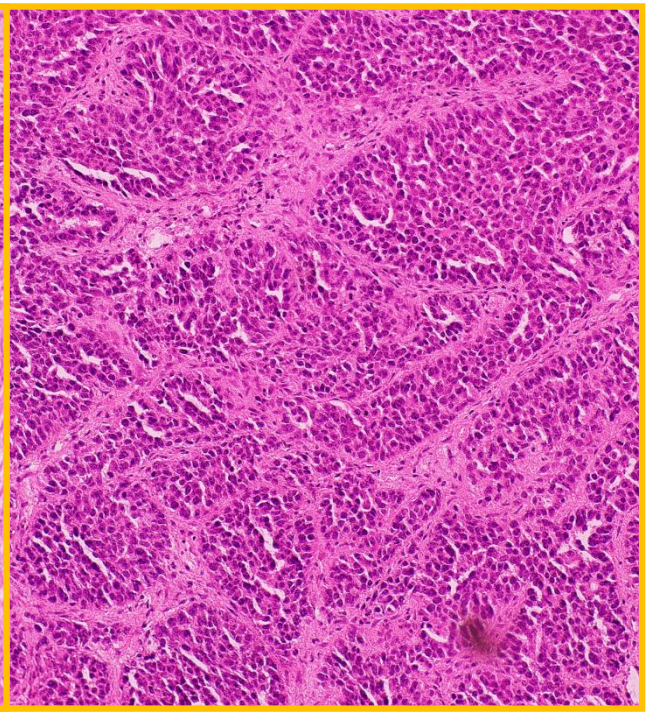

- **High-grade serózny karcinóm ovária (8461/3):**

  asociácia morfológie a genetického profilu nádoru a prognózy

  BRCA1/2 mutované nádory - atypický rastový vzor

  (solídny+endometroidný+transitionálny=SET)

  - expanzívne rastúce metastázy so „SET“ morfológiou

  - rozsiahle nekrózy a lymfocytárny infiltrát

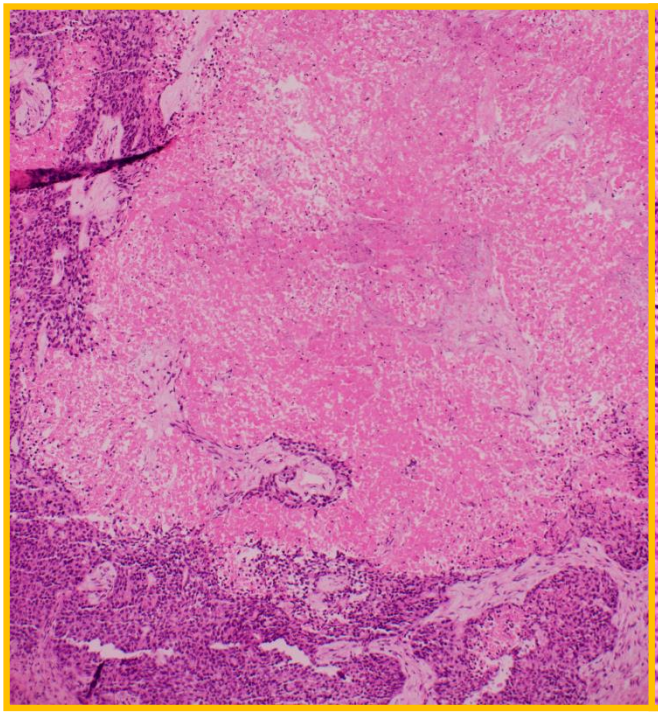

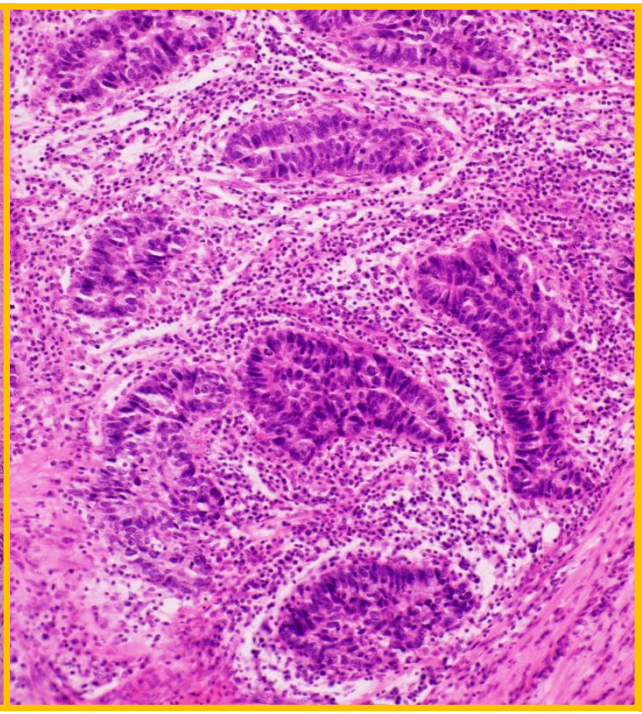

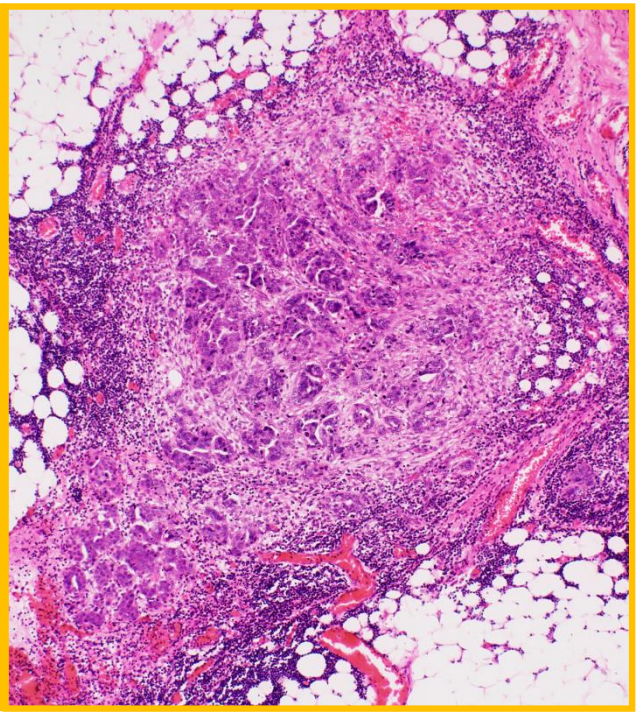

- High-grade serózny karcinóm ovária (8461/3):

Delenie na 2 podtypy???:

I. mladší vek+BRCA mutované+SET morfológia+lepšia odpoveď na CHT, resp. biologickú liečbu=>lepšia prognóza

II. starší vek+BRCA nemutované+klasická morfológia+horšia odpoveď na CHT =>horšia prognóza

Delenie na základe: morfológie primárneho nádoru?

BRCA1 imunohistochémie?

morfológie metastáz?

kombinácie horeuvedených?

genetická analýza

Tejk houm mesidž

1. Nikdy nikomu never!

2. Chirurgovi obzvlášť never!

3. Dôveruj kolegovi z patológie.

4. Dôveruj, ale preveruj.

5. Vzájomná spolupráca patológov je nevyhnutná.

6. Najlepší diagnostický nástroj je často telefón.

7. Ďakujeme za spoluprácu.

Najkrajšia dovolenka je na vlastnej záhrade!
HAMMER